

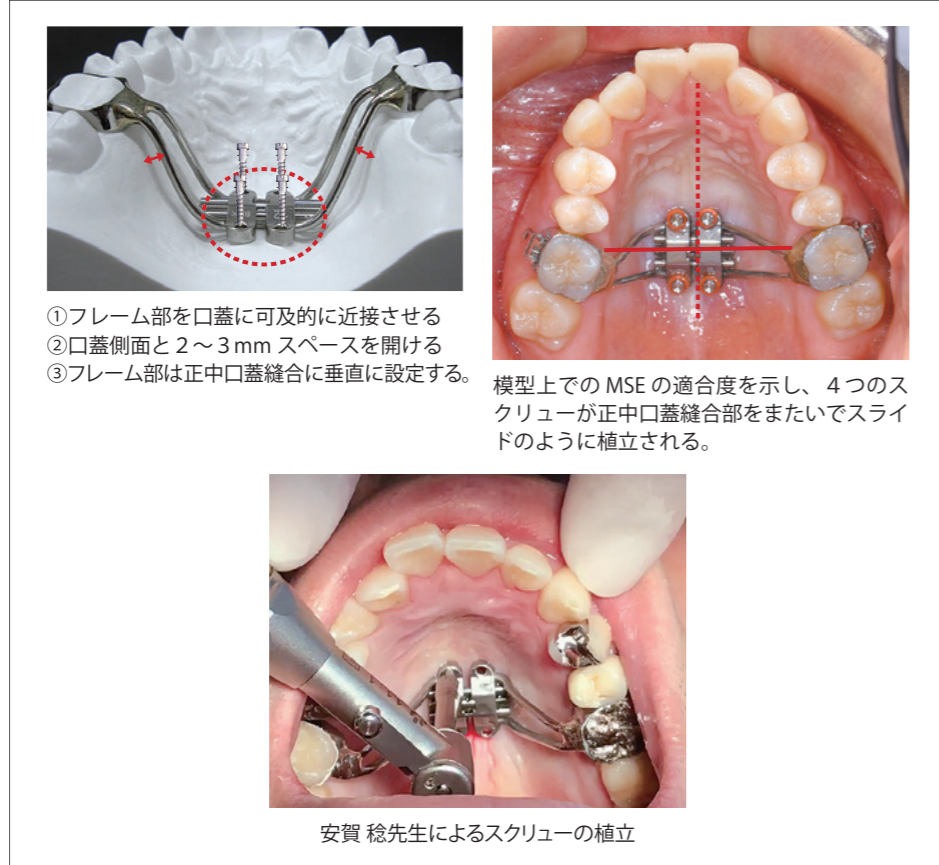図 26 MSE の上顎骨への植立時の注意事項。スクリューの長さは9、11、13mm

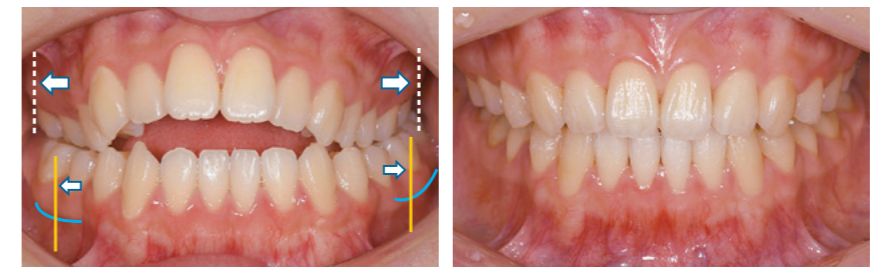
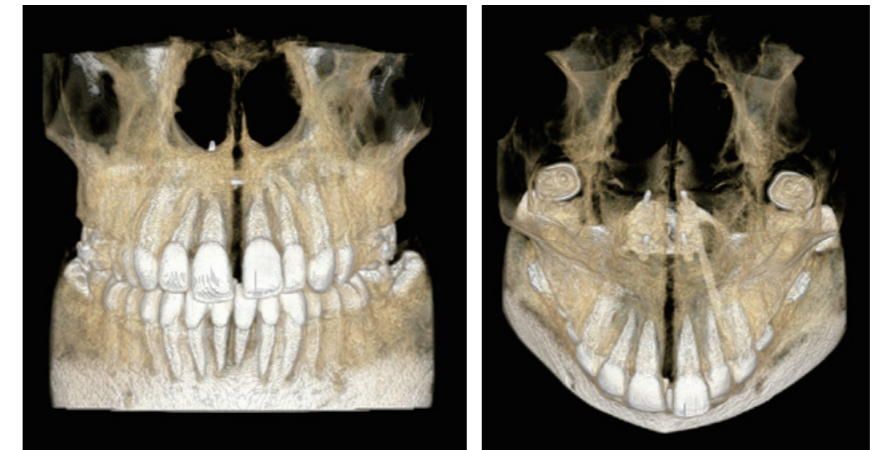

図 28 口腔内所見から WALA ラインを参考に上下顎歯列の Transverse の評価



4つのスクリューが鼻腔底に貫通して正中口蓋縫合部が開いている状態を確認する。CTの被曝量については、1回の量が飛行機で大阪—ニューヨーク間往復の線量に値することをインフォームド・コンセントにて患者に伝えておく。

図 29 拡大後は必ず CT でミニスクリューが Bicortical に貫通し、正中口蓋縫合部が開いていることを確認

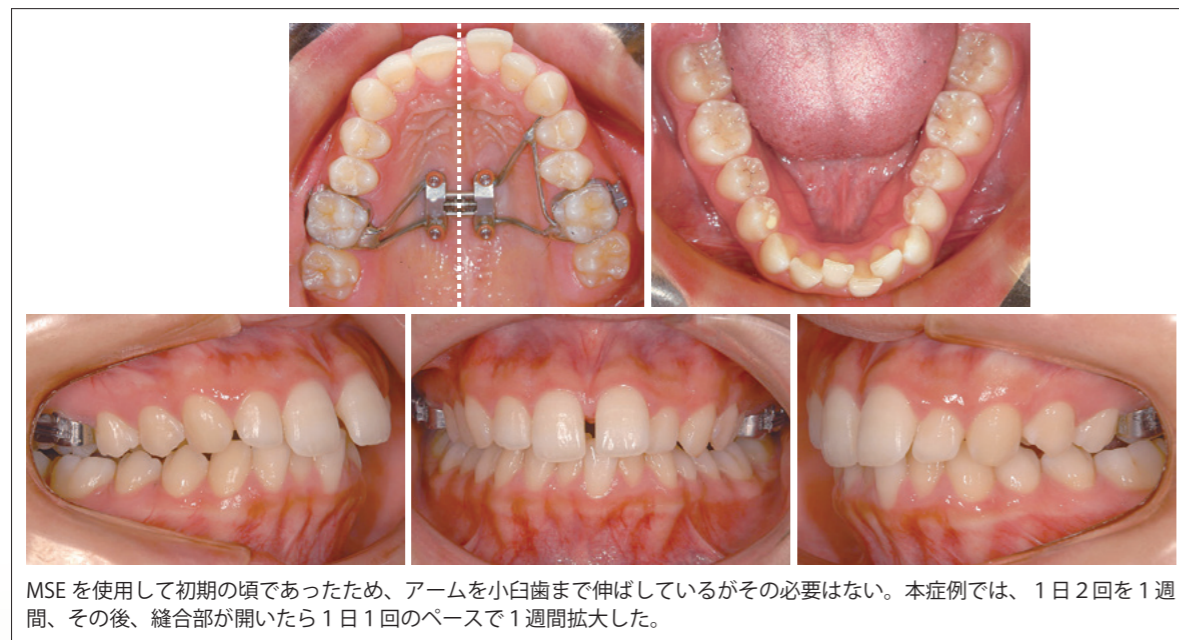


図 27 症例によって拡大量を調整（1回転が0.2mm）

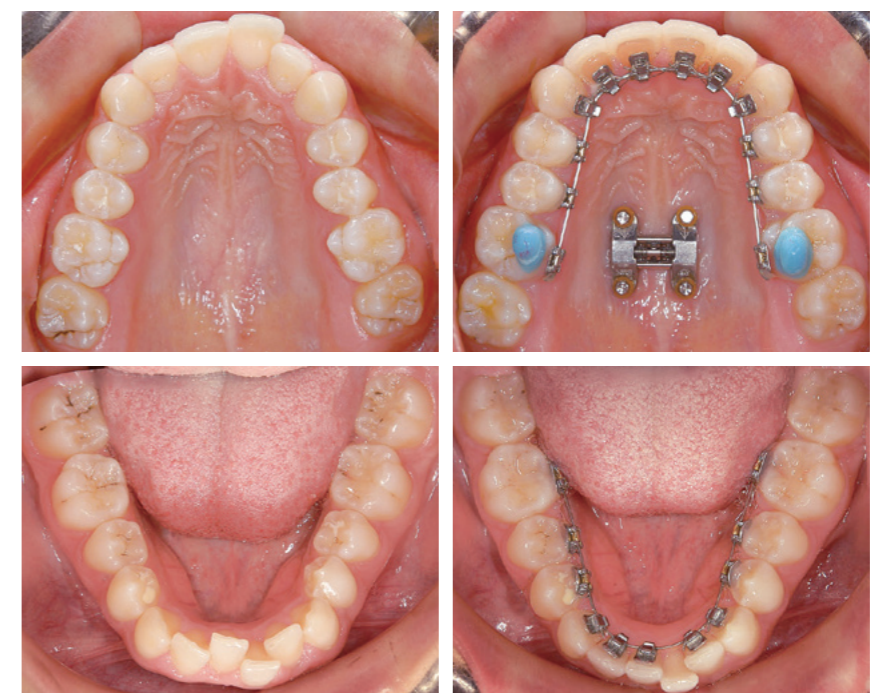

図 30 MSE による拡大前後の比較

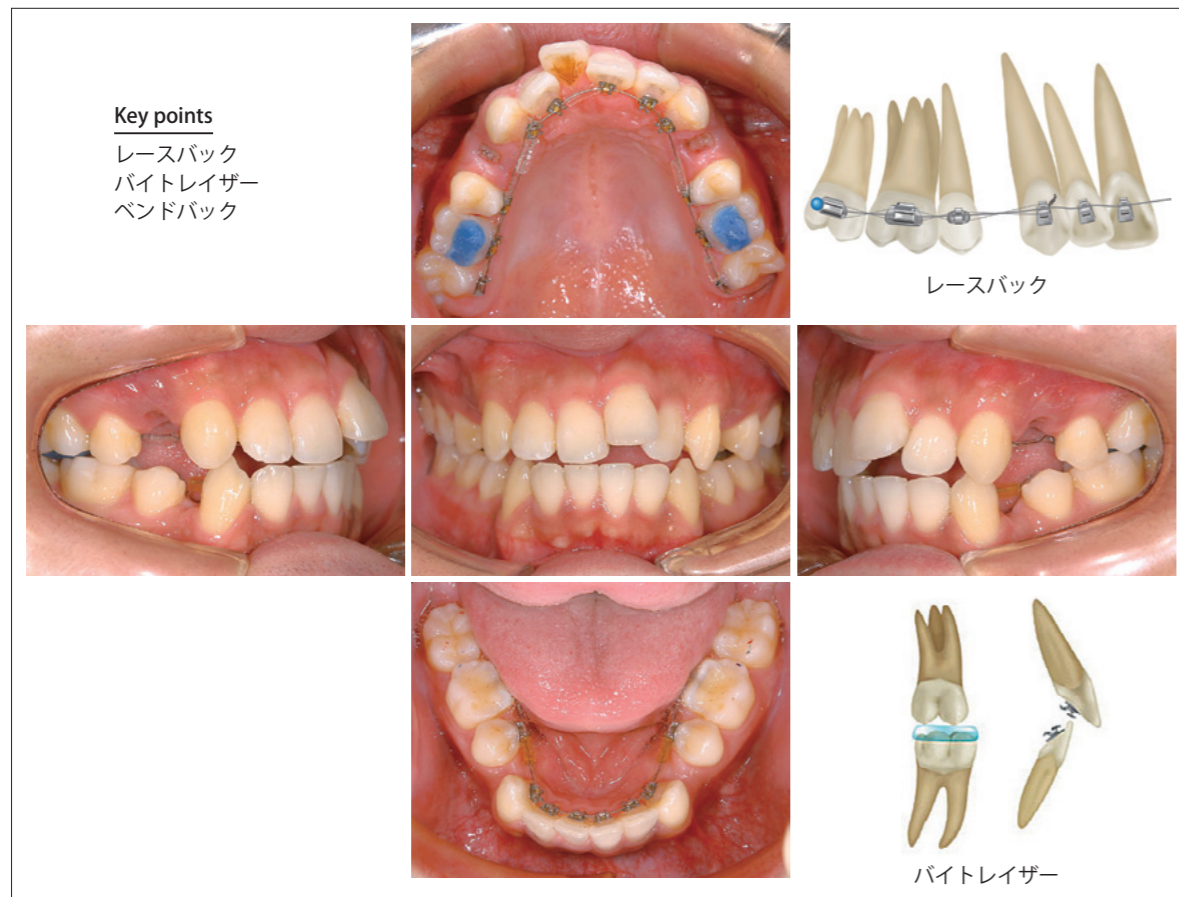


図 54 レベリング

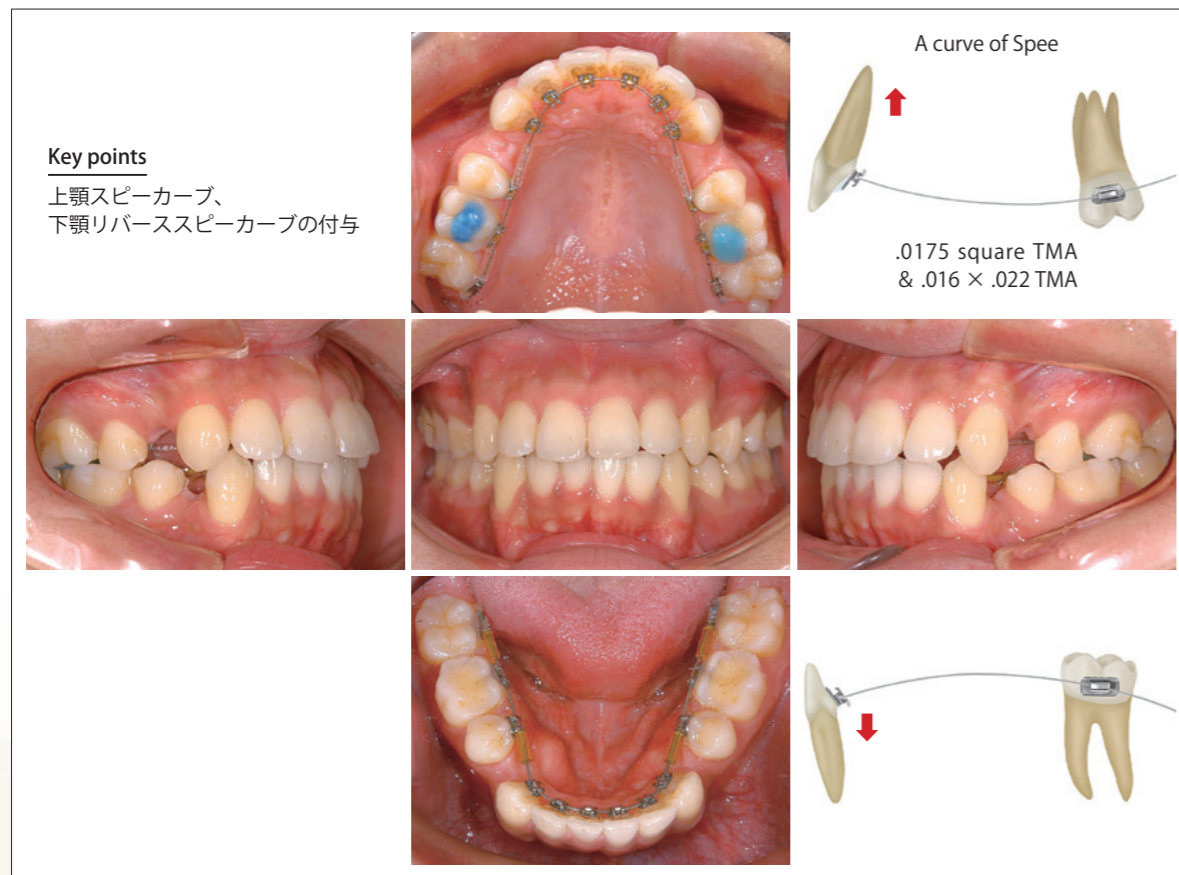


図 55 上下顎歯列におけるトルクの確立および固定の準備

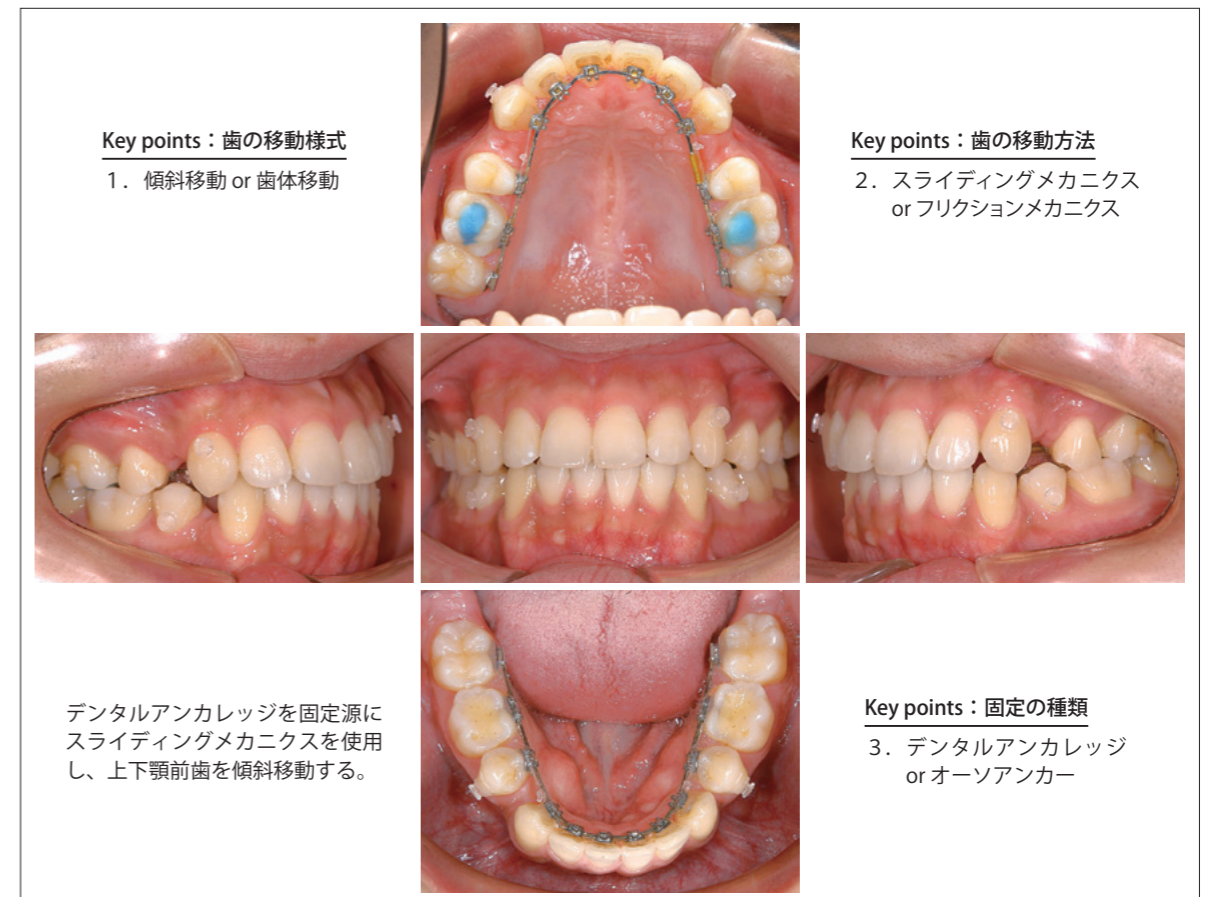

図 56 パワーチューブによる抜歯空隙閉鎖

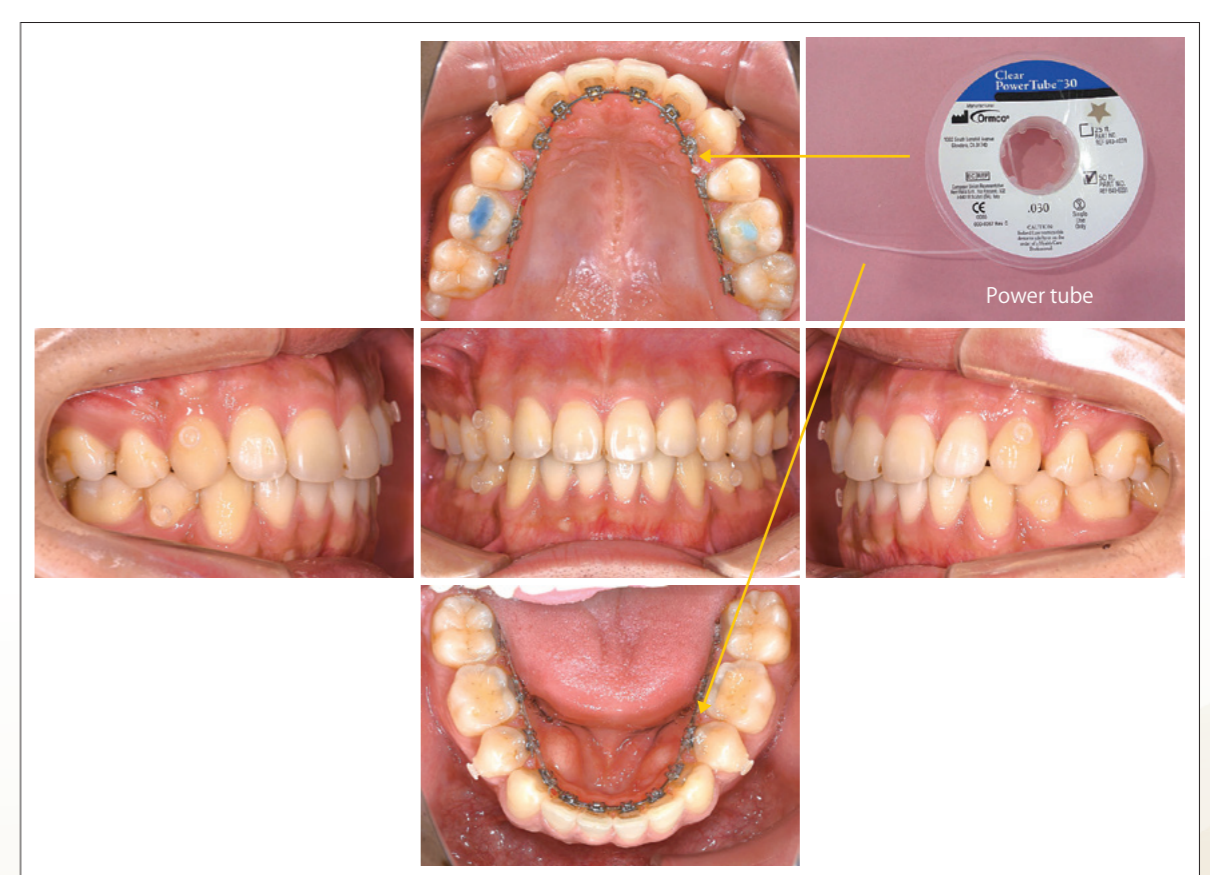


図 57 抜歯空隙閉鎖後のトルクの確立

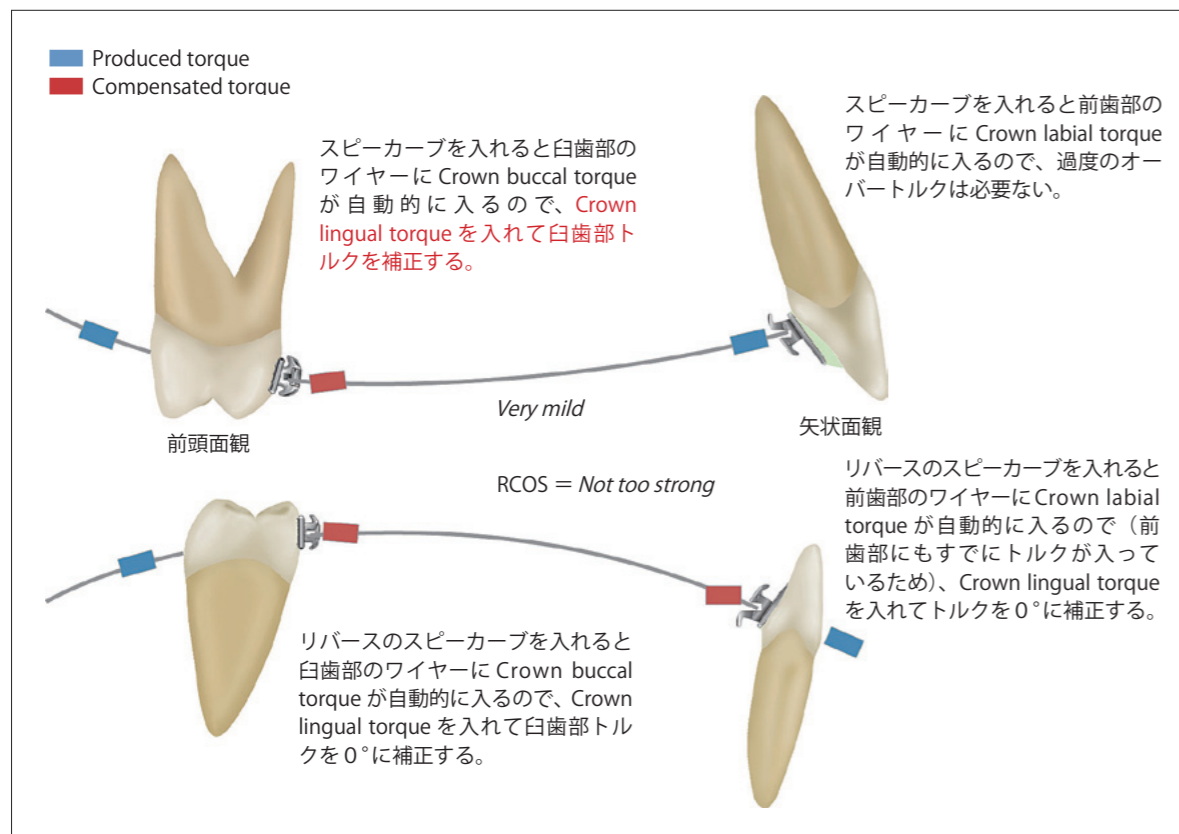


図 69 リンガル治療で実際に組み込むワイヤーへのトルク補正

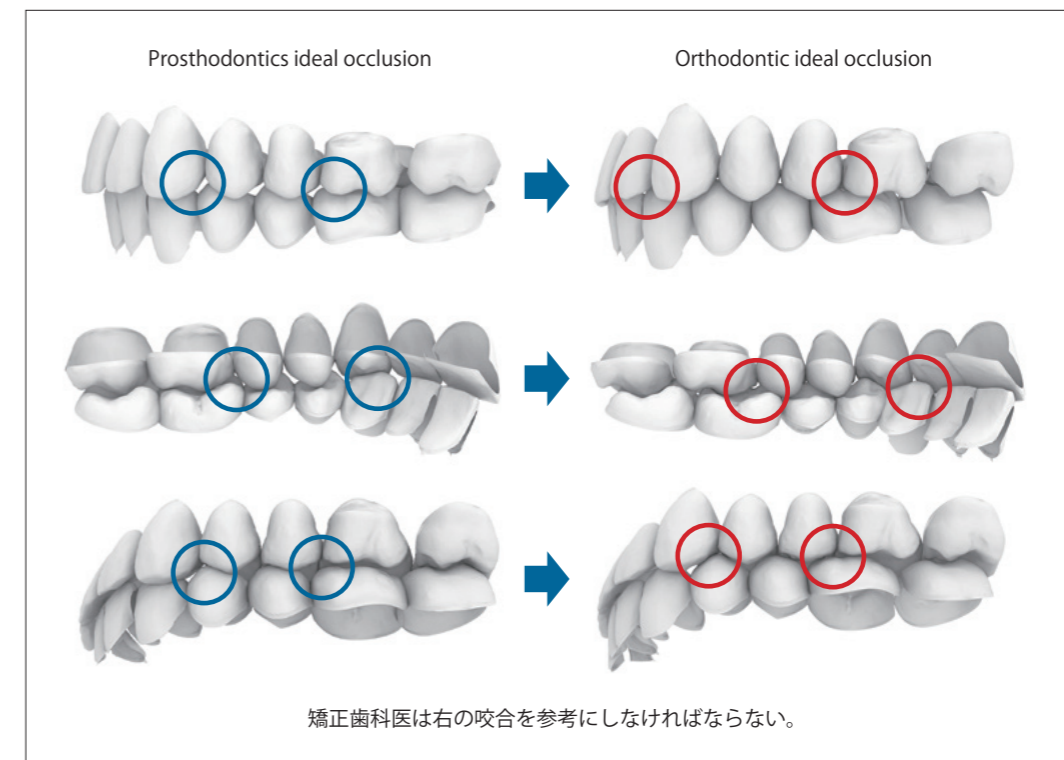


図 71 矯正歯科医と補綴医が目指す理想咬合の違い

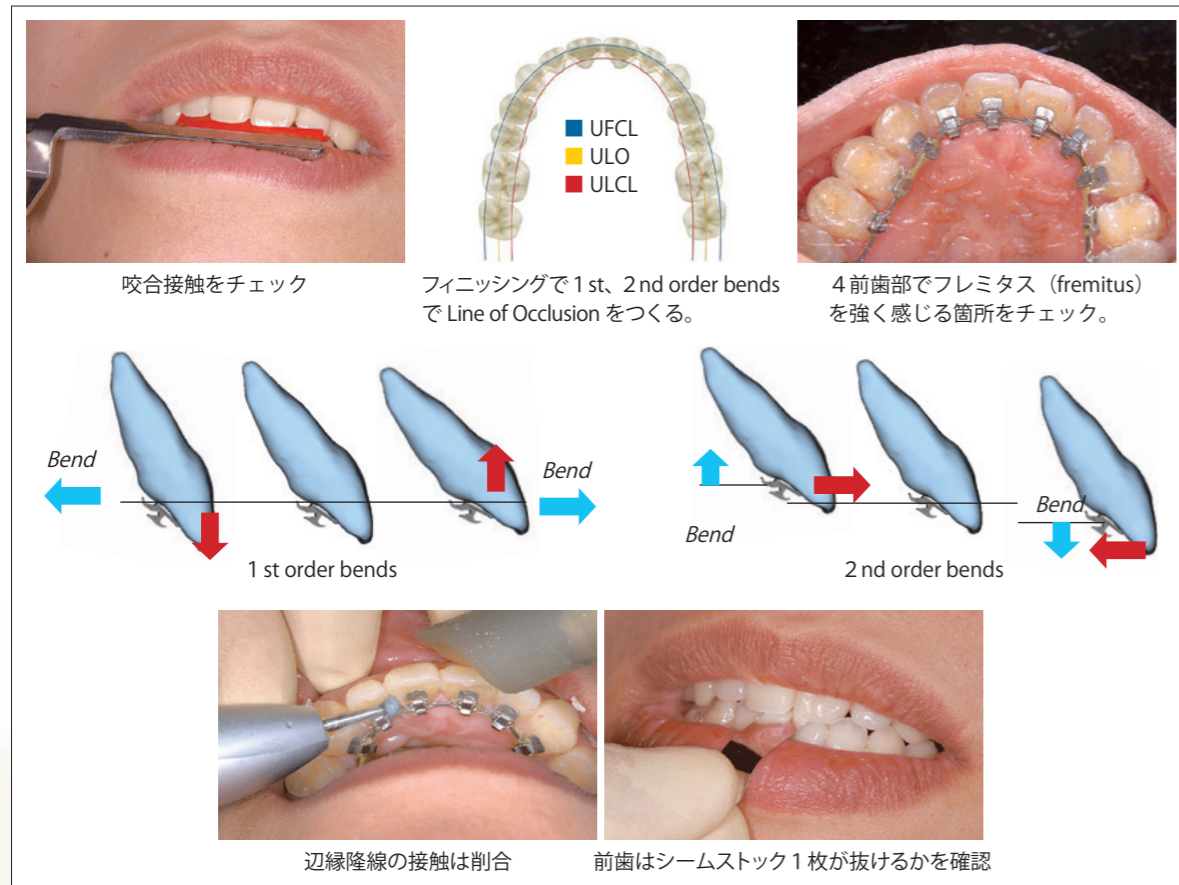


図 70 装置撤去前の最終チェック

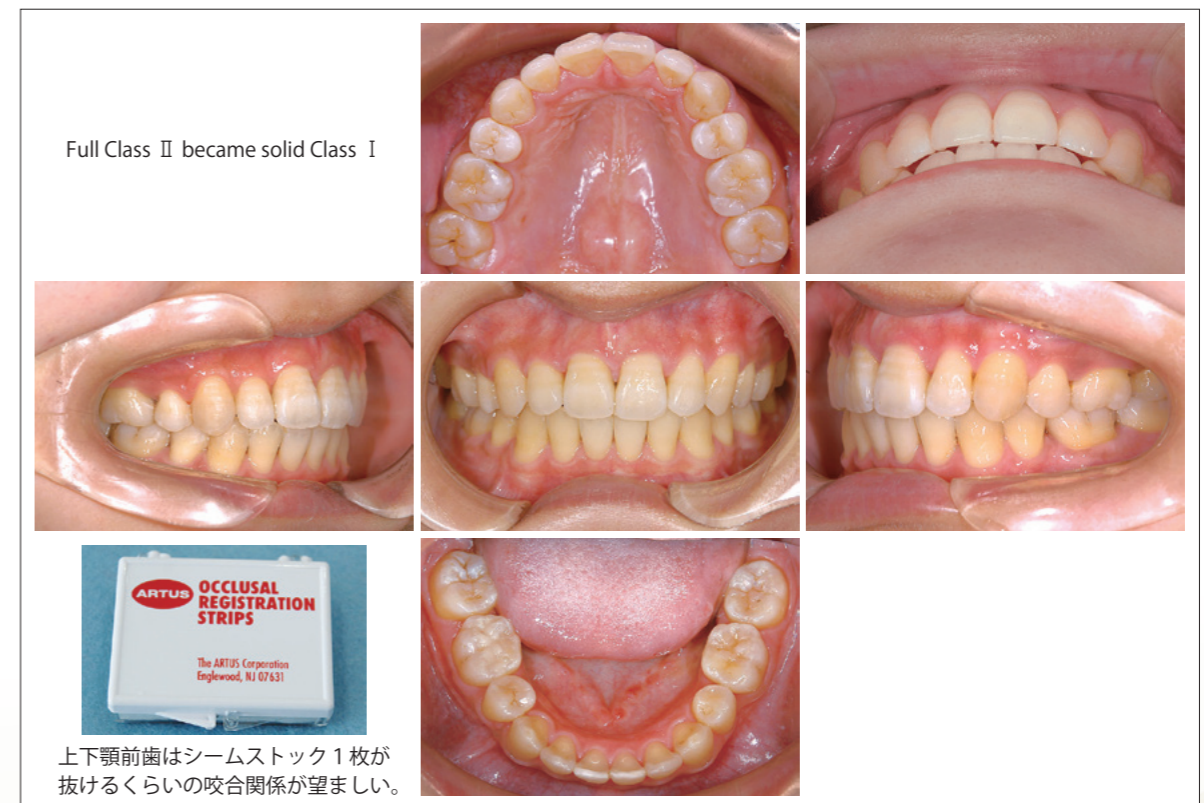

図 72 装置撤去

■ 治療経過

- 1) 上下顎歯列に対して .012、.016 の NiTi ワイヤーにてレベリング (図 49)
- 2) その後、.0175 スクエア TMA ワイヤーにて上下顎歯列の前歯部に対するトルクの確立
- 3) 上下顎歯列の抜歯空隙を .016 × .022 ステンレス・スチールワイヤーを使用し、スライディングメカニクスにより閉鎖 (図 50)。
- 4) 抜歯空隙閉鎖途中で下顎臼歯部の圧下および右側のⅢ級咬合を改善するため、下顎両側第一大臼歯と第二大臼歯の間の頬側歯槽骨に直径 1.3mm、長さ 6mm の歯科矯正用アンカーを植立した (図 51)。下顎歯列の左右にかかるフォースベクトルを有限要素法で解析した (図 52、53)。
- 5) フィニッシングは .016 TMA ワイヤーにて行い (図 54)、歯列全体に及んだ開咬は改善され、良好な咬合関係が得られた (図 55、56)。動的期間は 28 カ月。

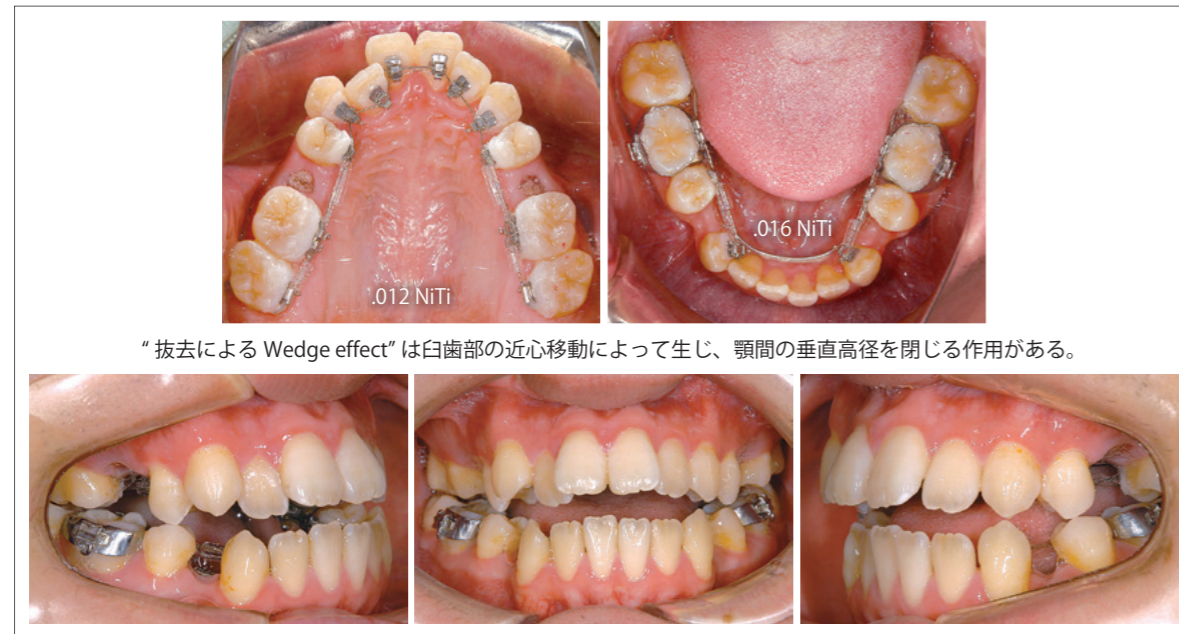

図 49 レベリング

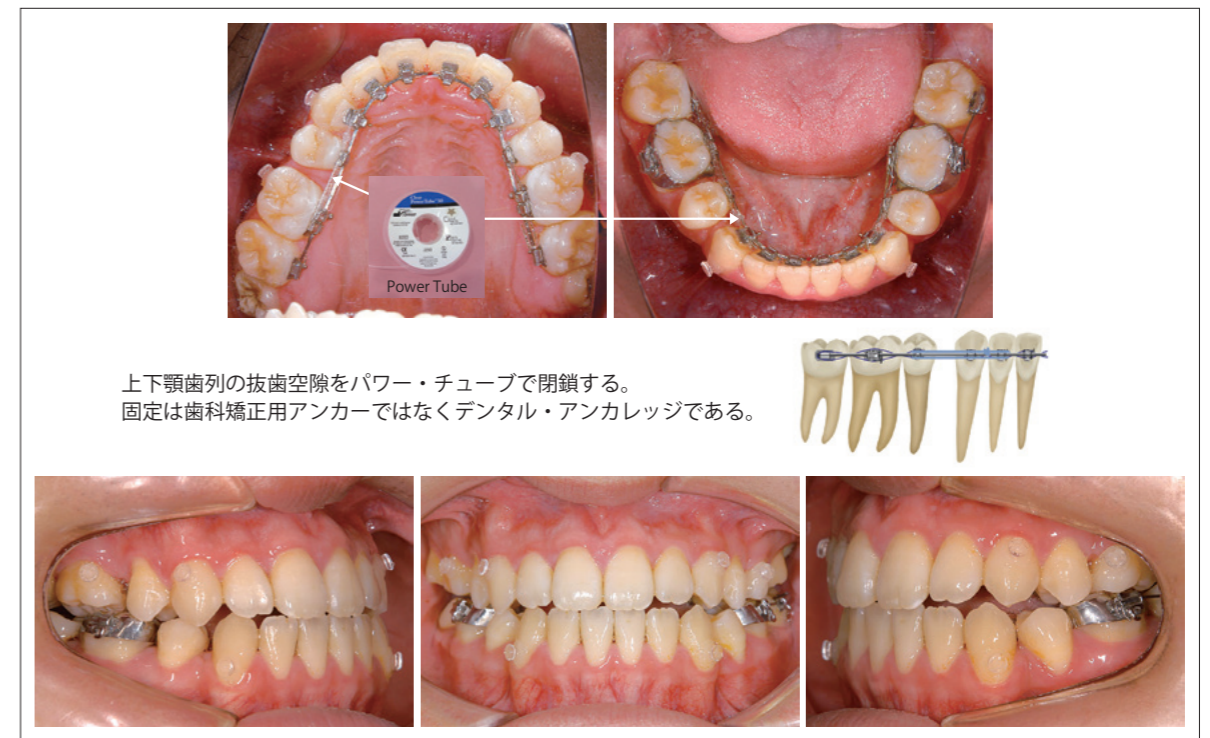

図 50 スライディングメカニクス

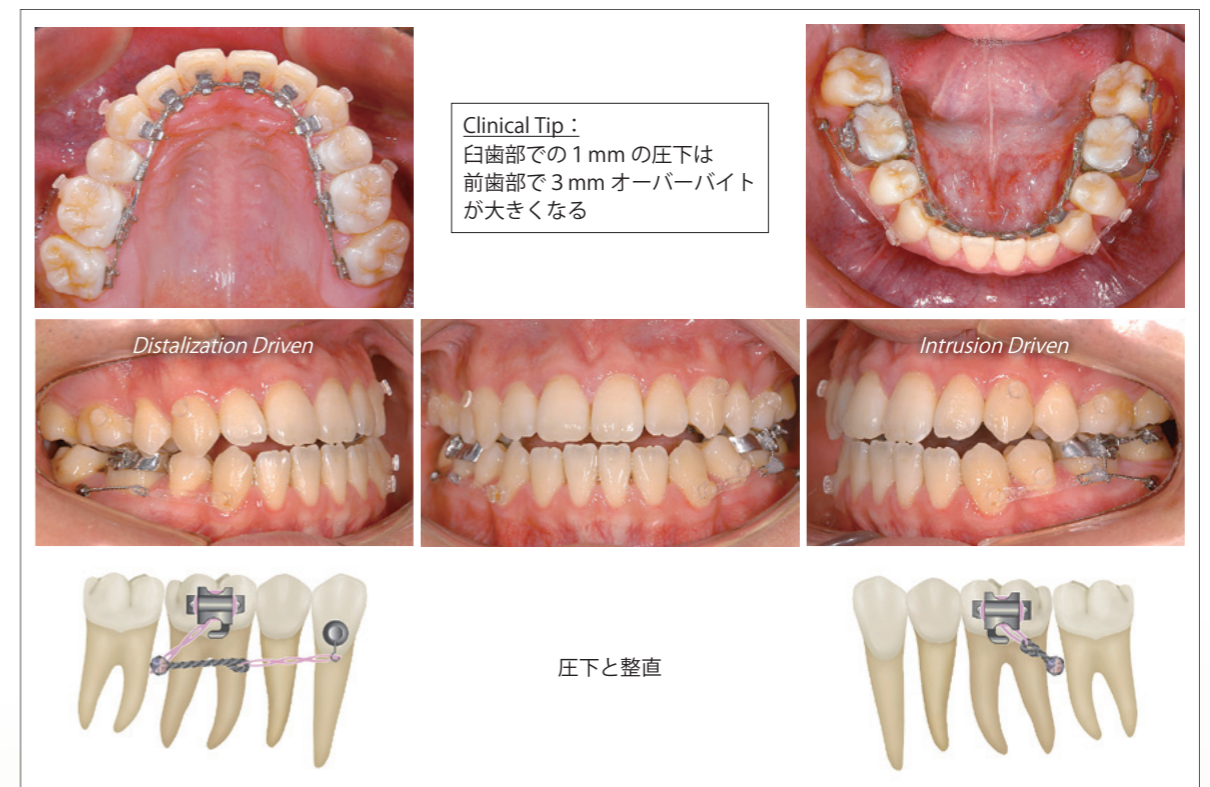

図 51 歯科矯正用アンカーを使った開咬を伴う骨格性Ⅲ級に対するメカニクス

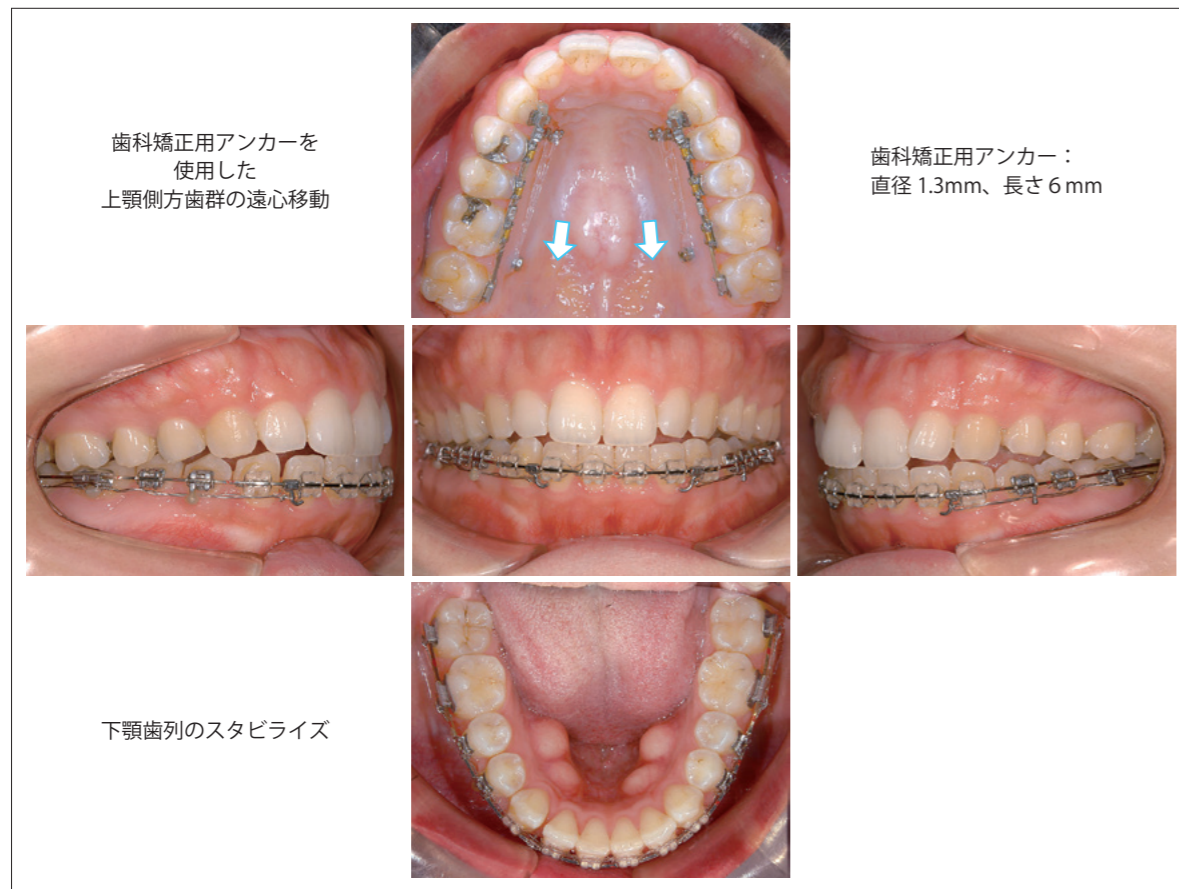

図 24 歯科矯正用アンカーを使った上顎側方歯群の遠心移動および臼歯部に圧下を伴う遠心移動を与えるための下顎のスタビライズ

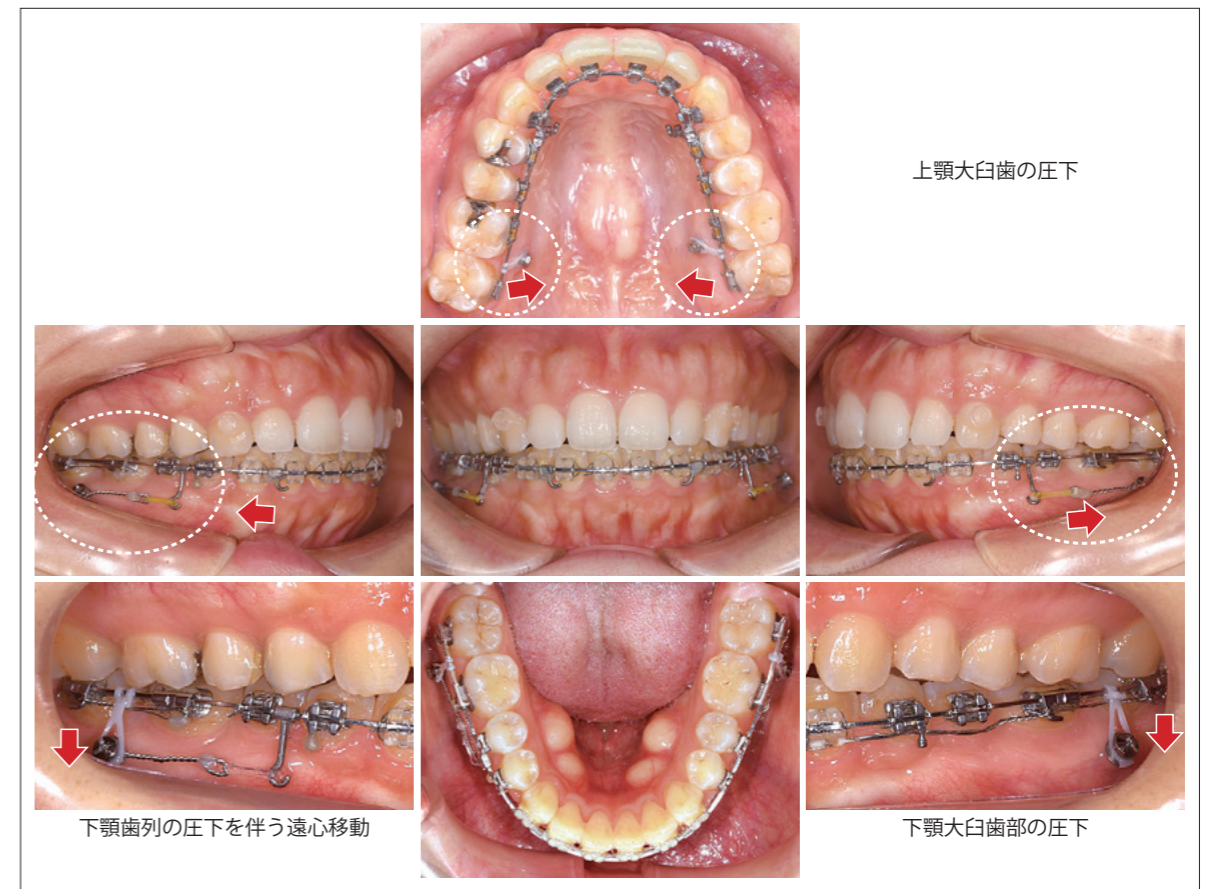


図 26 Simple & Effective mechanics

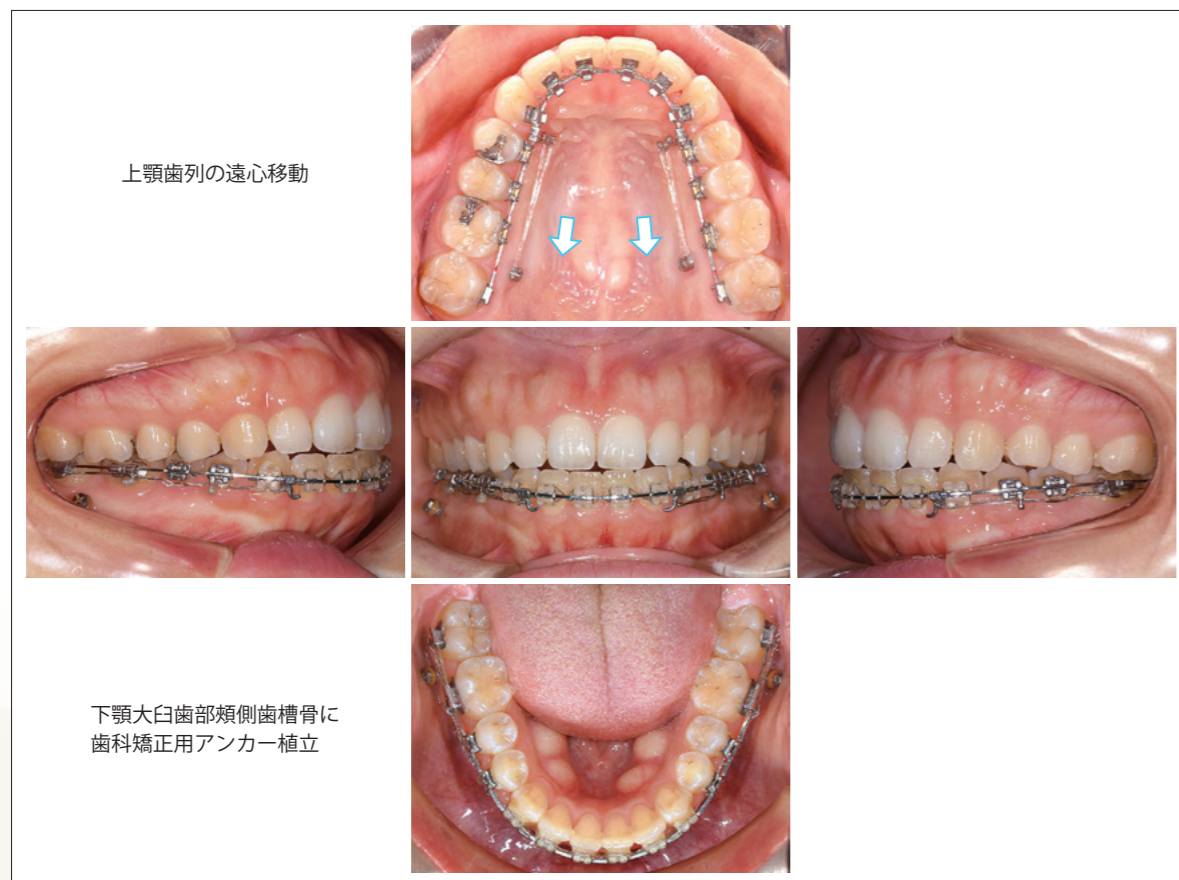

図 25 歯科矯正用アンカーを使った上顎歯列全体の遠心移動ならびに下顎大臼歯部の圧下

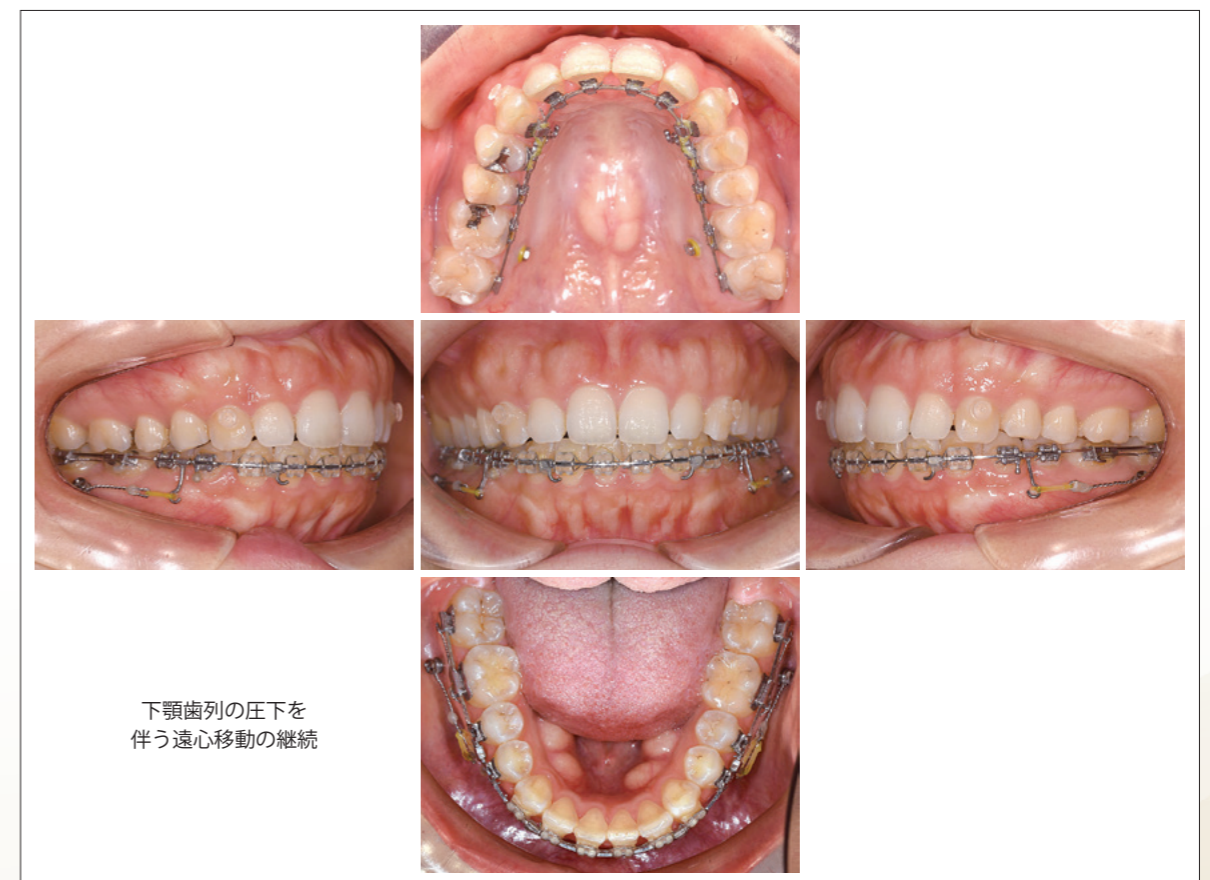

図 27 フィニッシング